E-Prodenta Journal of Dentistry. 2019. 3(2): 225-231
DOI : http://dx.doi.org/10.21776/ub.eprodenta.2019.003.02.1
E-ISSN : 2597-4912

EKSPRESI BMP-2 PADA PEMBERIAN HYDROXIAPATITE XENOGRAFT DAN HYDROXIAPATITE TOOTH-DERIVED BONE GRAFT MATERIAL PADA SOKET MARMUT

Malianawati Fauzia, Poernomo Agoes Wibisono[2], Ernie Maduratna[2]

[1]Departemen Oral Biology Fakultas Kedokteran Gigi Universitas Brawijaya Malang Indonesia
[2]Departemen Periodonsia Fakultas Kedokteran Gigi Universitas Airlangga Surabaya Indonesia

ABSTRAK

Latar Belakang: *hydroxyapatite* telah menujukkan kemampuan untuk memicu regenerasi tulang pada fungsinya sebagai scaffold sekaligus sebagai pembawa BMP-2 lokal. *Hydroxyapatite toothgraft* memiliki rasio Ca/P lebih tinggi dibanding *hydroxyapatite xenograft* sehingga lebih banyak jumlah BMP-2 yang dapat diserap. **Tujuan:** untuk membandingkan jumlah ekspresi BMP-2 antara *hydroxyapatite toothgraft* dengan *hydroxyapatite xenograft*. **Metode:** sebanyak 33 ekor marmut jantan dilakukan ekstraksi pada gigi insisif mandibula kiri, kemudian dibagi dalam tiga grup. Grup A (n=11): soket post ekstraksi diisi dengan *hydroxyapatite xenograft*, grup B (n=11): soket post ekstraksi diisi dengan *hydroxyapatite toothgraft*, dan grup C (n =11): soket post ekstraksi tidak diisi bahan graft. Setelah 14 hari marmut dikorbankan kemudian sample dianalisis menggunakan kit IHC. **Hasil:** Data dianalisis menggunakan Krukal-Wallis test untuk membandingkan masing-masing grup (α = 0,05). Mean ekspresi BMP-2 pada *hydroxyapatite xenograft* adalah 15,73±2.649, pada *hydroxyapatite toothgraft* adalah 23,55±3.236, dan pada grup kontrol adalah 9, 18 ±2,272. **Kesimpulan:** ekspresi BMP-2 pada *hydroxyapatite toothgraft* lebih banyak dibanding *hydroxyapatite xenograft*.

Kata kunci: *BMP-2, hydroxyapatite toothgraft, hydroxyapatite xenograft*

Korespondensi (*Correspondence) :* Malianawati Fauzia, pendidikan Dokter Gigi, Fakultas Kedokteran Gigi Universitas Airlangga. Jln. Mayjen Prof. Dr. Moestopo No. 47, Surabaya, 60132, Indonesia. Email: meli_fkg@yahoo.co.id

BMP-2 EXPRESSION IN GIVING HYDROXYAPATITE XENOGRAFT AND HYDROXYAPATITE TOOTH-DERIVED BONE GRAFT MATERIAL IN GUINEA PIG SOCKET

ABSTRACT

Background: *hydroxyapatite have demonstrate the ability to increase bone regeneration as a scaffold and also a carrier for local delivery of BMP-2. Hydroxyapatite in tooth-derived bone graft material have higher Ca/P ratio than hydroxyapatite in xenograft resulting in a greater amount of BMP-2 able to be absorbed.* ***Purpose:*** *to compare the amount of BMP-2 expression between hydroxiapatite tooth-derived bonegraft material and hydroxyapatite xenograft.* ***Methods:*** *33 guinea pigs that have extracted on their left mandibular incisor were divided into three groups. Group A(n=11): sockets post extraction were filled by hydroxyapatite tooth-derived bone graft material, group B (n=11): sockets post extraction were filled by hydroxyapatite xenograft, and group C (n =11): sockets post extraction were filled by nothing. The guinea pigs were sacrified after 2 weeks then samples were analyzed after one month using IHC kit.* ***Result:*** *Data were analyzed using Krukal-Wallis test to compare each group (α = 0.05). Mean of BMP-2 expression in hydroxyapatite xenograft is 15,73±2.649, in hydroxyapatite tooth-derived bone graft material is 23,55±3.236, and in control group is 9, 18 ±2,272.* ***Conclusion:*** *Hydroxyapatite tooth-derived bone graft material express greater amount of BMP-2 than hydroxyapatite xenograft .*

Keywords*: BMP-2, hydroxyapatite tooth-derived bone graft material, hydroxyapatite xenograft*

PENDAHULUAN

Tujuan terapi periodontal adalah untuk mengembalikan jaringan periodontal yang terinfeksi penyakit pada bentuk dan fungsinya semula. Oleh karena itu, diperlukan regenerasi *connective tissue* yang rusak akibat inflamasi, pembentukan sementum, restorasi *bone loss,* dan pembetukan kembali ligamen periodontal disepanjang akar gigi yang terkena infeksi.[1] Beberapa tipe bahan graft tulang telah diteliti dan diperkenalkan untuk meningkatkan regenerasi tulang pada defek tulang alveolar di sekitar gigi yang mengalami penyakit periodontal.[2]

Kriteria penting yang harus dipenuhi oleh *bone graft* adalah dapat diterima tubuh atau *biocompatible* dan menguntungkan pada proses osteokonduksi, osteoinduksi, dan osteogenesis tulang. Osteokonduktif dan osteoinduktif adalah fase terpenting untuk biomaterial *reasonable* guna mendorong dan mengarahkan formasi pertumbuhan jaringan. BMP-2 merupakan penginduksi kuat formasi tulang yang mendorong terjadinya diferensiasi sel fibroblast menjadi osteoblast dan kondroblast. Pemberian BMP-2 juga terbukti meningkatkan formasi kalus pada penyembuhan fraktur.[3]

Graft tulang autogenus telah menjadi *gold standard* untuk prosedur regeneratif yang sukses karena mampu mendukung sifat osteogenik, osteoinduktif, dan osteokonduktif yang terkait dengan sel-sel prosteoblastik dalam *graft*.[4] Namun masih ditemukan beberapa kekurangan seperti ketersediaan yang terbatas, penyulit bagi pasien dan ahli bedah dalam penggunaannya karena diperlukannya tambahan titik bedah, morbiditas pasien, dan laju resorbsi yang tidak teratur, yang menghambat aplikasi umum dan praktek klinis. Di samping itu beberapa bahan memunculkan kekhawatiran akan transmisi penyakit untuk mengatasi hal tersebut, berbagai macam bahan subsitusi allogenik telah dikembangkan sebagai kandidat alternatif untuk migrasi dan proliferasi osteoblast. Kekurangan ini mendorong pengembangan bahan graft alternatif termasuk *xenograft* .[5]

Mineral sapi (*bovine bone*) sebagai bahan *xenograft* telah dikembangkan dan digunakan secara luas di klinik. *Bovine bone hydroxyapatite* telah melalui proses *heat treatment dan chemichal extraction* yang membuang komponen organiknya namun menjaga kontur alami *cancellous bone.*[6] Walaupun telah dilakukan proses deproteinasi pada *bovine bone*, namun peluang transmisi penyakit masih dapat terjadi. Oleh karena itu, menemukan alternatif tipe donor yang tidak beresiko penting untuk dilakukan.[7]

Tooth-derived bone graft material material adalah sistem perawatan pasien dengan membuat material *bone graft* dari gigi yang diekstraksi. Metode ini pertama kali diperkenalkan oleh Korea Tooth Bank R&D Center dan telah memberikan kepuasan pada para klinisi dan pasien atas kapasitas osteoinduksi yang sama baiknya dengan osteokonduksi.[8]

Penggunaan gigi sebagai material graft belum banyak dikembangkan di Indonesia. Selain itu, penelitian yang membandingkan penggunaan *hydroxyapatite xenograft* dengan *hydroxyapatite tooth-derived bone graft material* belum dilaporkan.

BAHAN DAN METODE

Penelitian ini merupakan Eksperimental animal laboratoris dengan *post test only control design*. Sampel dalam penelitian ini adalah marmut (*Cavia Porcelus*) jantan berumur 90-120 hari dengan berat 250-300 gram sebanyak 33 ekor. Sampel dibagi dalam 3 kelompok dengan jumlah masing-masing 11 ekor, kemudian dilakukan ekstraksi pada gigi incisive bawah kiri. Kelompok pertama, soket post ekstraksi diisi dengan *hydroxyapatite xenograft*, kelompok kedua, soket post ekstraksi diisi dengan *hydroxyapatite tooth-derived bone graft material*, dan kelompok ketiga, soket post ekstraksi tidak diisi bahan graft. Setelah 14 hari marmut dikorbankan, kemudian sample dianalisis menggunakan kit IHC.

Data yang diperoleh dilakukan uji normalitas menggunakan uji *Shapiro-Wilk,* kemudian dilanjutkan uji parametrik menggunakan uji *One Way Anova* untuk melihat apakah ada perbedaan rerata antar kelompok perlakuan. Jika terdapat perbedaan yang signifikan, kemudian dilakukan *post hoc* dengan *tukey HSD*

HASIL

Gambar 1 menunjukkan hasil pengecatan imunohistokimia dengan menggunakan antibodi monoklonal (*MoAb*) anti BMP-2 terhadap 33 sediaan jaringan tulang marmut. Untuk mendapatkan intensitas warna dan daerah BMP-2 sebagai nilai kuantitatif, Masing-masing kelompok diamati menggunakan mikroskop OLYMPUS seri BX 41 yang dilengkapi dengan kamera digital DP-70 dan memakai *software* OLYSIA.

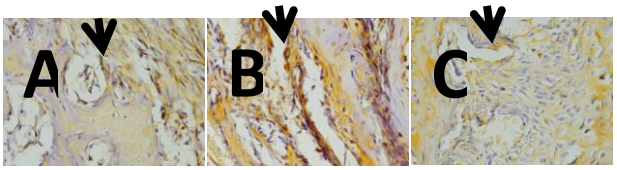

Gambar 1 Preparat Jaringan Tulang Yang Menunjukkan Adanya Ekspresi BMP-2 pada (a) Kelompok *Xenograft*, (b) Kelompok *tooth-derived bone graft material* dan (c) Kelompok Kontrol

Tabel 1 Hasil uji one way ANOVA terhadap ekspresi BMP-2 pada kelompok Xenograft, tooth-derived bone graft material dan Kontrol

No	Kelompok Perlakuan	n	Rerata (SB)	Nilai p
1	Xenograft	11	15.73 (2,63)	<0,001
2	Toothgraft	11	23.55 (3,24)	
3	Kontrol	11	9.18 (2,27)	

Pada tabel 1 menunjukkan ekspresi BMP-2 terendah pada kelompok kontrol yaitu 9.18 dan ekspresi BMP-2 tertinggi pada kelompok perlakuan *tooth graft* yaitu 23.55, dan pada kelompok perlakuan *xenograft* yaitu 15.73.

Data hasil penelitian terlebih dahulu dilakukan uji normalitas serta homogenitas terhadap data hasil penelitian. Uji normalitas menggunakan uji *Shapiro-Wilk* sedangkan untuk uji homogenitas menggunakan uji *Levene*. Hasil uji *Shapiro-Wilk* menunjukkan probabilitas masing-masing kelompok perlakuan, yaitu lebih besar dari 0,05 (p>0,05). Sedangkan pada hasil uji *Levene* terlihat bahwa *Levene* test adalah 1,883 dengan nilai probabilitas atau signifikansi sebesar 0.170 atau 17% yang lebih besar daripada nilai α=0.05=5% yang ditetapkan. Hal ini menunjukkan ketiga perlakuan terhadap

ekspresi BMP-2 atau memiliki varians yang sama. Data yang diperoleh telah diketahui normal dan homogen, maka selanjutnya dilakukan uji *one way ANOVA* untuk mengetahui pengaruh bahan *graft* terhadap ekspresi BMP-2 dalam pembentukan tulang marmut jantan setelah proses ekstraksi gigi. Hasil analisis *one way ANOVA* menunjukkan terdapat perbedaan signifikan paling tidak antara dua kelompok (p<0,001).

Hal ini menunjukkan adanya perbedaan signifikan terhadap rerata ekspresi BMP-2 pada tulang marmut jantan pada perlakuan kontrol, pemberian graft berupa *toothgraft* dan *xenograft* setelah 14 hari post ekstraksi. Untuk mengetahui kelompok yang mempunyai perbedaan signifikan tersebut, selanjutnya dilakukan *post hoc Tukey HSD* dengan tingkat kepercayaan 95%.

Hasil *post hoc* menunjukkan probabilitas antar kelompok perlakuan lebih kecil dari 0,05 (p<0,001) artinya terdapat perbedaan signifikan rerata ekspresi BMP-2 antar semua kelompok perlakuan.

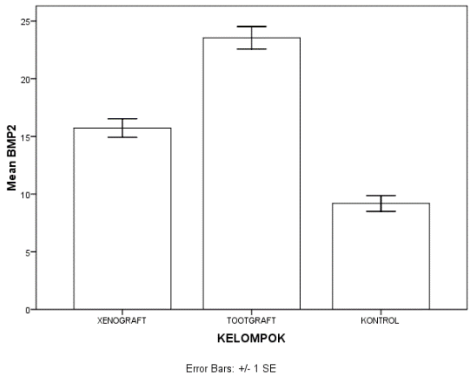

Gambar 2. Diagram batang ekspresi BMP-2 antar kelompok perlakuan

DISKUSI

Material bone graft yang ideal harus memiliki kekuatan dan stabilitas yang cukup sebagai sebuah scaffold untuk membentuk tulang baru, berfungsi sebagai saluran untuk material osteokonduktif, dapat berdegradasi secara optimal dan digantikan oleh tulang baru.[9.10]

Fase penyembuhan dapat dibagi dalam 3 fase, yaitu: inflamasi, repair, dan remodeling. Fase awal inflamasi ditandai dengan jalur penyembuhan non spesifik untuk melawan infeksi, membuang sel debris, dan mengorganisir fraktur hematoma, kemudian aktivasi *signaling pathway* yang mengatur regenerasi dan remodeling jaringan. Pembentukan jaringan fibrous dan tulang rawan diikuti dengan pembentukan tulang keras dan resorbsi kartilago, diatur oleh ekspresi anggota transforming growth factor TGF-β superfamily, seperti BMP-2.[11]

Analisis detil mengenai ekspresi anggota TGF-β superfamily menyatakan bahwa ekspresi BMP-2 terjadi paling awal (hari pertama setelah fraktur) yang akan terus meningkat sampai mencapai puncaknya pada hari ke- 21. Keberadaan BMP-2 akan mempercepat penyembuhan tulang, meningkatkan mineralisasi, remodeling, dan kekakuan biomekanikal.[12]

Pada penelitian ini kelompok *graft* menunjukkan ekspresi BMP-2 lebih tinggi dibandingkan dengan kelompok kontrol. Hal ini disebabkan graft hydroxiapatite (HA) merupakan pembawa BMP-2 yang paling potensial karena memiliki perangkat osteokonduktif. Adsorbsi BMP ke dalam HA akan meningkatkan kekuatan *interfacial* dan

kontak antara implant HA dan tulang, dengan demikian, regenerasi tulang disekitar implant akan lebih baik dibanding regenerasi tulang pada HA tanpa BMP.[13]

HA telah digunakan secara luas dalam dunia kedokteran gigi karena biocompabilitas dan daya osteokonsuktivitasnya yang baik, namun sangat sulit untuk terurai, sehingga material graftnya masih tertinggal pada defek untuk waktu yang lama dan menyulitkan terbentuknya tulang baru.[14] Upaya untuk meningkatkan laju degradasinya dengan pemberian porositas menghadapi kendala berupa melemahnya compressive stregth yang tidak sesuai untuk menahan beban.[15]

Permukaan mikroporus graft *hydroxyapatite* memiliki peran yang sangat penting dalam meningkatkan osteogenesis pada *scaffold* dalam membentuk jaringan tulang. Bertambahnya luas area yang memiliki mikroporositas akan memperluas area penyerapan protein (BMP-2) dan mempercepat pelepasan produk degradasi, yang akan memfasilitasi interaksi antara sel dengan permukaan scaffold.[16] Mikroporositas pada *hydroxyapatite* juga meningkatkan diferensiasi sel osteogenic.[17]

Dentin Matrix-derived BMP tentu tidak sama dengan Bone matrix derived BMP, namun sangat mirip. Dengan kata lain, dua tipe BMP dengan aksi yang sama dalam tubuh. Komponen organik pada dentin adalah sekitar 20% dari berat dentin dan sebagian besar terdiri dari kolagen tipe 1. Selain itu, dentin terbukti memiliki BMP yang meningkatkan formasi tulang dan kartilago, dan membantu diferensiasi sel induk mesenkimal menjadi kondrosit dan sel osteogenic.[9]

Perbandingan molar Ca/P pada natural bone *hydroxyapatite* tidak sama. Penyebabnya adalah penggantian ion karbonat, yang seringkali ditemukan pada *natural bone* dan gigi.[18] Berdasarkan hasil penelitian Akram (2013), bovine bone memiliki perbandingan Ca/P 1,4 atau lebih rendah dibanding gigi, yaitu 1,63. Perbandingan nilai Ca/P pada *tooth-derived bone graft material* yang lebih tinggi dibanding *xenograft* menyebabkan jumlah BMP 2 yang diserap oleh *hydroxyapatite tooth-derived bone graft material* lebih baik dibanding *hydroxyapatite xenograft*.

KESIMPULAN

Ekspresi BMP-2 pada hydroxyapatite tooth-derived bone graft material lebih banyak dibanding kelompok kontrol karena mikropositas HA menyebabkan perluasan area penyerapan growth factor (BMP-2).

SARAN

Perlu dilakukan penelitian lebih lanjt untuk mengetahui toksisitas Tooth-derivered Bone Graft material.

REFERENCE

1. Bavsar AK, Prabhuji MLV ,Varadhan KB, Parween S. 2018. Critical issues in periodontal regeneration- A Review. J Oral Health Dent 2:204
2. Tae-Il K, Chong PC, Ming-Suk H, et all. 2010. Biological effects of a semiconductor diode laser on human periodontal ligament fibroblasts. Journal of periodontal and implant science, 40:220-226
3. Eckardt, H., Christensen, K.S., Lind, M., Hansen, E.S., Hall, D.W.R., Hvid, I. 2005. Recombinant human bone

morphogenetic protein-2 enhances bone healing in an experimental model of fractures at risk of nonunion Injury. Volume 36(4):489-94
4. Gigante A, Cappela M, Manzotti S,Cecconi S. 2010. Osteoinduction properties of different growth factor on cells from non-union patien: in vitro study for clinical application. Volume 24(1): 51-62
5. Pandit I. Pandit. 2016. Autogenous bone grafts in periodontal practice: a literature review. J Int Clin Dent Res Org, 8 (1). p. 27
6. Baldini M, DeSanctis M, Ferrari M. Deproteinazed bovine bone in periodontal and implant surgeryDent Mater 2011; 27:61-70
7. Kim YK. 2012. Bone graft material using teeth. J Korean Assoc Oral Maxillofac Surg, 38 (3). pp. 134-138
8. Sung Min P, In-Woong U, Young Kyu K, Kyung Woo K. 2012. Clinical application of auto-tooth bone graft material. J Korean Assoc Oral Maxillofac Surg (38) :2-8
9. Young K K, Jeong K, et all. 2013. Healing Mechanism and Clinical Application of Autogenous tooth Bone Graft Material. http://dx.doi.org/10.5772/53200
10. Del Fabbro M, Rosano G, Taschieri S. Implant survival rates after maxillary sinus augmentation. Eur. J. Oral Sci. 2008;116:497–506. doi: 10.1111/j.1600-0722.2008.00571.x.
11. Claes L., Recknagel S., Ignatius A. Fracture healing under healthy and inflammatory conditions. Nat. Rev. Rheumatol. 2012;8:133–143
12. Fabbender M, Minkwitz S, et al. 2014. Stimulation of Bone Healing by Sustained Bone Morphogenetic Protein 2 (BMP-2) Delivery. Int j Mol Sci Vol 15(5): 8539-8552
13. Ramin R, kimberly C. 2011. Journal of oral implantology. Vol. XXXVII/No. Six/2011
14. Chissov VI, Sviridova IK, Sergeeva NS., Frank G.A., Kirsanova V.A., Achmedova S.A., Reshetov I.V., Filjushin M.M., Barinov S.M., Fadeeva I.V., et al. Study of in vivo biocompatibility and dynamics of replacement of rat shin defect with porous granulated bioceramic materials. Bull. Exp. Biol. Med. 2008;146:139–143. doi: 10.1007/s10517-008-0222-3.
15. Sun F, Zhou H, Lee J. Various preparation methods of highly porous hydroxyapatite/polymer nanoscale biocomposites for bone regeneration. Acta Biomater. 2011;7:3813–3828. doi: 10.1016/j.actbio.2011.07.002.
16. Ke Zhang, Yubo Fan, Nicholas Dunne, Xiaoming Li. 2018. Regenerative Biomaterials. Volume 5, Issue 2, March 2018, Pages 115–124
17. Benjamin TR, et al. 2011. Osteoinductivity Assessment of BMP-2 Loaded Composite Chitosan-Nan0_hydroxyapatite Scaffolds in a Rat Muscle Pouch. Material 2011 Vol(4): 1360-1374
18. Ueno Takeshi, Yamada Masahiro, et all. Enhanchement of Bone Titanium Integration Profile With UV Photofunctionalized Titanium in a gap Healing Model. J Biomaterial, 2010; 7: 1546-1577